8-033 肝臓 EOB における3D 高速撮像法の異なる装置間での比較

○三好 泰輔、穐山 雄次、横町 和志、高橋 佑治、岩角 至子、山岡 秀寿、久米 伸治、石風呂 実
広島大学病院 診療支援部 高次医用画像部門

【背景】当院に体幹部検査を目的とした3TMR 装置が導入され、主に肝臓 EOB 検査を行っている。3TMR 装置は、RF パルスによる B1不均一性やアーチファクトの増加が懸念される。今回、肝臓 EOB 検査のダイナミック撮像法と肝細胞相に用いている3D 高速撮像法において、従来用いてきた 1.5TMR 装置で撮像してきた画像以上のものが担保できているか確認する必要がある。

【目的】本研究の目的は、3D 高速撮像法において異なる装置間での画質を比較し、それぞれの特徴を把握して臨床に応用することである。

【方法】検討を行った各装置の3D 高速撮像法は東芝製 VantageTitan 3.0T では FFE3D HiSR と FFE quick 3D's、GE 社製 Signa EXCITE HDxt 3.0T では LAVA と FSPGR、GE 社製 Signa EXCITE 1.5T では LAVA と FSPGR を用いた。

1. ファントム実験における CNR 測定
それぞれの3D 高速撮像法で FA を段階的に変化させ、ファントムを撮像した。希釈した造影剤0.3%と2.0%において FA を変化させた時（1, 3, 5, 7, 9, 11, 13, 15）の信号強度をそれぞれ測定し、CNR を算出した。また、パラレルイメージング、感度補正及び画像フィルタは外して撮像した。
2. 同意を得られたボランティア5名における視覚評価
MR 担当の放射線技師6名により視覚評価を行った。まず、均一性について、肝内の信号の均一性を一対比較法を用いて評価した。
次にアーチファクトについて、以下のアーチファクトについて評価した。
   - 化学シフトアーチファクト
   - トランケーションアーチファクト
   - 磁化率アーチファクト
   - モーションアーチファクト
   - パラレルイメージングによるアーチファクト

なお、撮像条件について実際に臨床での使用を想定してパラレルイメージング、感度補正及び画像フィルタを入れた状態で撮像した。

【結果】

1. 異なる装置間における CNR 比較で最もコントラストが高いのは、FSPGR（1.5T）であった。3T では、1.5T に比べコントラストが低下したが、LAVA（1.5T）と FFE3DHiSR（3T）ではほぼ同等になった。
2. 肝臓の均一性の視覚評価では3T の FFE3DhiSR と FFEquick3D's において、FSPGR（1.5T）、LAVA（1.5T）とほぼ同等の均一性が得られた。（Fig.1）
アーチファクトの視覚評価で3T の FFE3D hiSR と FFE quick3D's では、1.5T に比べパラレルイメージング、化学シフト、磁化率、モーションアーチファクトが多くみられた。

【考察】磁場強度の高い3T は、T1緩和の延長によりコントラストが低下した。3T の FFE3DhiSR が高いコントラストであった要因は、ファントム実験において、他のシーケンスに比べ TE, TR が短く設定されたためであると考えられた。

3T の FFE3D hiSR と FFEQuck3Ds の均一性が優れていた理由として、Vantage Titan 3T はマルチトランスミット技術（2ch 4port 送信）を用いているため、B1不均一が軽減されていると考えられた。

3T では高磁場特有のアーチファクトがみられた。

【結語】3D 高速撮像法を異なる装置間で比較した。今回の単純撮像での検討において、Vantage Titan 3T の FFE3D hiSR は、肝内の信号が均一でコントラストも良好な画像が得られ、肝臓ダイナミック撮像において有用なシーケンスであると考えられた。また、従来の1.5T で撮像してきた画像とほぼ同等であることが確認できた。

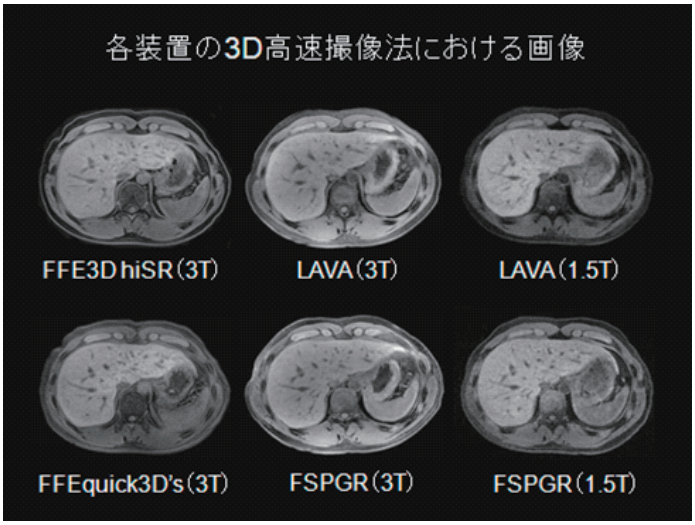

Fig.1

8-034 3.0T-MRI 装置による Time-SLIP を用いた膵液の流れの可視化

○阿部 俊憲、吉田 耕治、守屋 和典、森分 良、田中 康隆、小野田 薫、石原 睦美、柳元 真一
川崎医科大学附属病院 中央放射線部

【背景】Time-Spatial Labeling inversion Pulse（Time-SLIP）法は、適切な inversion time（TI）を設定して空間選択的 Inversion recovery（IR）パルスを関心領域（ROI）に印加することで、その ROI 内の MRI 信号を抑制し、IR パルス印可後に ROI 内に流入してくる新たな血流などの MRI 信号を利用して画像化する方法で、主に非造影 MRangiography として用いられてきた。

当院では、1.5T 装置を用いて Time-SLIP 併用 cine dynamic MRCP 撮像を行い、空間選択的 IR パルスを膵管と直交に印加することで、関心領域内に流入する膵液の生理的な流れを非侵襲的に可視化する膵外分泌機能評価の検査を行っている。

【目的】今回、3.0T 装置の導入に伴い、1.5T 装置と同様に膵液の流れの可視化が可能かどうか、撮像条件の検討を行ったので報告する。

【方法】使用した装置は、EXCELART Vantage XGV 1.5T（東芝）と Vantage Titan 3T（東芝）である。対象は、当院倫理委員会にて承認の得られた健常ボランティア1名（22歳女性）。また、膵外分泌機能評価は、膵液が関心領域内へ流入する回数や、移動距離が評価方法に関係している事から、TR：4000 ms、matrix：320 × 320、Scan Time：4sec は同一条件とした。脂肪抑制法は、1.5T 装置では CHESS（strong）、3.0T 装置で SPAIR を使用した。

(1) 撮像条件の検討は、Time-SLIP 併用 cine dynamic MRCP の TI（1000～2000 ms）と Echo time（TE：100～1000 ms）の評価から行った。空間選択的 IR パルス印可領域は膵頭部近傍の主膵管にほぼ直交する位置とした（Fig.1 ROI1）。なお、この領域の主膵管膵液の MRI 信号を抑制するための TI 値の検討は、空間選択的 IR パルス印加後の主膵管膵液（Fig.1 ROI2）の MRI 信号強度から検討した。また、cine モードによる観察に適した TE の検討として、主膵管周囲（Fig.1 ROI3）と空間選択的 IR パルス印加領域内（Fig.1 ROI4）の MRI 信号強度比（ROI3/ROI4）による背景画像コントラストを検討した。

(2) 画質の検討は、各 MRI 画像の Signal noise ratio（SNR）を測定して検討を行った。すなわち、得られた画像から膵管の信号強度（Fig.4 ROI SI）と肝実質の標準偏差（Fig.4 ROI SD liver）から SNR（SI/SD liver）を算出して比較した。

【結果】Fig.2に、Time-SLIP 併用 cine dynamic MRCP 撮像時の TI 値と膵管膵液の MRI 信号値を検討した結果を示す。主膵管膵液の MRI 信号が最も抑制された TI は、1.5T 装置では1600 ms、3.0T 装置では1800 ms 程度に設定した場合であった。Fig.3に、Time-SLIP 併用 cine dynamic MRCP 撮像時の TE 値と、主膵管周囲と空間選択的 IR パルス印加領域内の背景信号コントラストとの関係を検討した結果を示す。cine モード観察ではこの背景画像コントラストが高いほど有利となるが、そのための TE 設定は、1.5T 装置では、689 ms、3.0T 装置では494 ms とした場合であった。Fig.4に、1.5T 装置（TI：1600 ms、TE：689 ms）と3.0T 装置（TI：1800 ms、TE：494 ms）による Time-SLIP 併用 cine dynamic MRCP 画像の SNR を示す。SNR は、1.5T 装置では15.0、3.0T 装置では31.6であった。

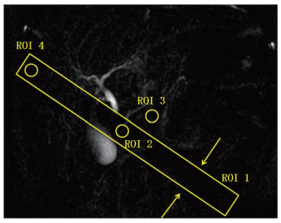

Fig.1 MRCP画像上に設定したROI

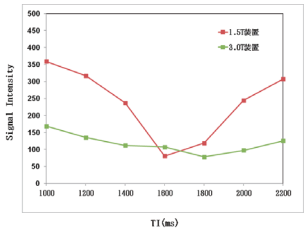

Fig.2 TIと主膵管MRI信号強度

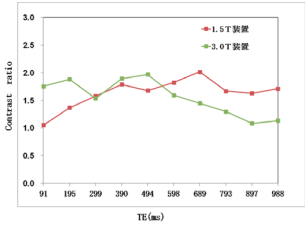

Fig.3 TE値と画像コントラスト

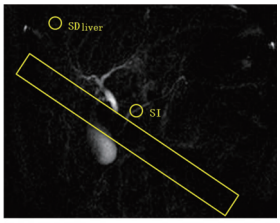

Fig.4 SNR測定時に設定したROI

【考察】1.5T 装置と比較して3.0T 装置の方が、TI 値が延長した要因として、静磁場強度が上昇すると縦磁化の回復が延長することが原因と考えられた。また、3.0T 装置の方が、TI 値が変化しても関心領域内の信号強度差が少なかった要因として、3.0T 装置の脂肪抑制に SPAIR を用いているため背景信号が低くなることが原因と考えられ、短い TI 値でも空間選択的 IR パルス印加領域は低値を示した。

観察に適した TE 値の検討において、1.5T 装置の方が3.0T 装置より TE 値が延長した要因として、脂肪抑制法に CHESS 法を使用しているため、SPAIR を用いた3.0T 装置より背景信号は高値を示し、高いコントラスト比を示す TE 値の設定が延長したと考えられた。

【まとめ】3.0T 装置を用いた Time-SLIP 併用2D-FASE Cine dynamic MRCP による膵外分泌機能評価は、1.5T 装置に比較して同等以上で動態評価を行うことが可能と示唆されたが、今後の多数症例による詳細な検討が必要と考える。

8-035

子宮体癌拡散強調像とFDG-PET/CT ―ADCminとSUVmaxの値に影響を与える要因について―

○長田 真央[1)]、上者 郁夫[2)]、阿藤 佳成子[1)]、梯 彩香[1)]、山口 卓也[2)]、三村 誠一[2)]、松下 利[3)]、加地 充昌[3)]、柳井 広之[4)]、宮木 康成[5)]

1）岡山大学医学部 保健学科、2）岡山大学大学院 保健学研究科、3）岡山画像診断センター、4）岡山大学病院 病理部、5）岡山大福クリニック

【目的】

子宮体癌のMRI拡散強調画像のみかけ上の拡散係数（ADC）の最小値（ADCmin）とFDG-PET/CT画像におけるSUV maxの値について、組織学的分化度および筋層浸潤度との関連を調べるとともに、ADCminとSUV maxの値の相関について検討した。

【対象および方法】

対象は平成17年4月～平成24年3月に岡山大学病院にて手術を行い、子宮体癌（組織型は類内膜腺癌）が確認された86例で、組織学的分化度別の内訳は、G1：62例、G2：12例、G3：12例。筋層浸潤度別内訳は、筋層浸潤なし18例、1/2未満の浅い浸潤39例、1/2以上の深い浸潤29例。

MRIの使用装置はSIEMENS 社製MAGNETOM Avanto 1.5テスラ超電導装置で拡散強調画像のb値は0、50、1000 sec/mm^2を用いた。FDG-PET/CTの使用装置は、SIEMENS社製、biograph sensation 16で使用核種は18F-FDG（投与量：3.7MBq/kg）。

拡散強調画像で高信号を示し、ADCmapで低信号で描出されている腫瘍全体に関心領域（ROI）を設定してADC値を測定し、その最小値をADC minとした。子宮体癌のADCminおよびSUV maxの値と組織学的分化度および筋層浸潤度との関連性について検討するとともに、ADCminとSUV maxの相関について検討した。統計学的検討はMann-Whitney 検定と相関分析検定を用いた。

【結果】

ADCminではG3はG1に対して有意に低値であった（$P < 0.05$）。SUVmaxではG2とG3はG1に対し有意に高値であった（$P < 0.05$）。浅い筋層浸潤と深い筋層浸潤は筋層浸潤なしに対してADCminは有意に低値（$P < 0.01$）でSUVmaxは有意に高値であった（各々、$P < 0.05$、$P < 0.01$）。ADCminとSUVmaxの間に、$R = -0.37$で負の相関が認められた（$P < 0.001$）。

【考察】

一般に悪性腫瘍は細胞密度の増加を反映してADC値が低下することが知られている。子宮体癌のADC値に関しては組織学的分化度とは有意な関連はないという報告とG3がG1に比べて有意に低いという報告がある。我々が昨年の本学会において発表した腫瘍全体および局所で測定したADCの平均値は組織学的分化度と有意な関連はなかったが、ADCminで検討した今回の結果ではG3はG1に対して有意に低値を示した。これは症例数の違いも原因の一つと考えられるが、ROIの設定方法の違いも大きな要因と考えられる。昨年の検討結果では腫瘍全体および局所で測定したADCの平均値は筋層浸潤度と有意な関連があったが、腫瘍内の最も低いADC値であるADCminで検討した今回の結果も同様であった。これは腫瘍が子宮内膜から子宮筋層に浸潤すると、ADC値の低いjunctional zoneに浸潤するため腫瘍のADC値が低下することが考えられるが、非筋層浸潤群でもG2とG3ではADC値の低い症例があることから、組織学的分化度もADC値低下の原因の一つと考えられる。

今回の検討ではMRI拡散強調画像におけるADCminの値は組織学的分化度および筋層浸潤度と有意な関連が認められたが 、FDG-PET/CTにおける病変部のSUVmaxの値も組織学的分化度および筋層浸潤度と有意な関連が認められた。

ADCminとSUVmaxとの関連を検討したところ弱い負の相関が認められた。これは悪性度の高い腫瘍ほどSUVmaxが高値で、ADCminが低値の細胞密度の高い腫瘍であることを示唆していると考えられる。

【結語】

子宮体癌の組織学的分化度と筋層浸潤度はADCminとSUVmaxの値に影響を与える要因であり、両者の間には負の相関が認められた。

8-036

膀胱ダイナミック MRI 検査における造影剤の混入について

○清水 聖子、西江 亨文、北島 未来、松中 雄二、沖田 泉、黒川 武広
広島市立広島市民病院

【背景・目的】

当院では従来、膀胱ダイナミック MRI 検査の際、患者ポジショニング前に生理食塩水（以下、生食）及び造影剤を自動注入機にセットし、ルート確保後、撮像を行ってきた。

その結果、単純 T1 にて高信号、T2 強調画像にて高信号や低信号を呈する症例を経験している。

今回我々は、この現象がルート確保時の造影剤混入によるものと考え、検討した。

【方法】

以下の4点について造影剤の混入の有無の確認を行った。

1. ルート確保時の生食注入量を変化させる。
2. エア抜き時の生食で後押しする量を変化させる。
3. 造影剤のチューブ内での位置を変化させる。
4. 生食の注入・引きを交互に繰り返す。

使用機器は以下の通り

- MAGNETOM　Avanto　1.5T　SQ VB17
  32ch Body Array coil　SIEMENS
- ソニックショット GX　Nemoto
- 輸液キット　造影剤注入ライン　MR-20
  根本杏林堂
- 自作膀胱ファントム：600cc 円形容器＋水 300cc

【結果】

- ルート確保時の生食の注入により造影剤混入がみられた（Fig.1）。
- エアー抜きの際に生食で後押ししても、造影剤混入がみられた（Fig.2）。
- チューブ先端を閉じて陰圧が生じた場合にも造影剤混入がみられた（Fig.3）。

【対策】

結果をふまえ、以下の対策を考えた。

1. 造影剤側に生食を接続し、ライン確保後、造影剤に交換。
   →手間が多いが確実。
2. 造影直前にルートを確保。
   →造影前後で体位の位置ずれの恐れあり。
3. 三方活栓を使用。
   →誤操作によるバーストの恐れあり。

当院では1. を採用している。



Fig.1　注入する生食量を変化させた場合

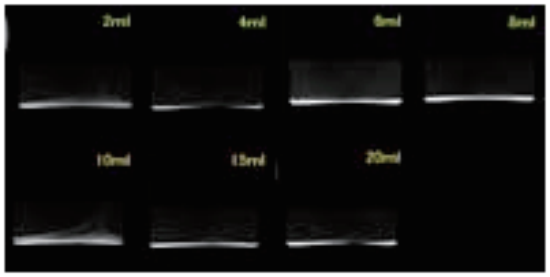

Fig.2　後押しする生食量を変化させた場合

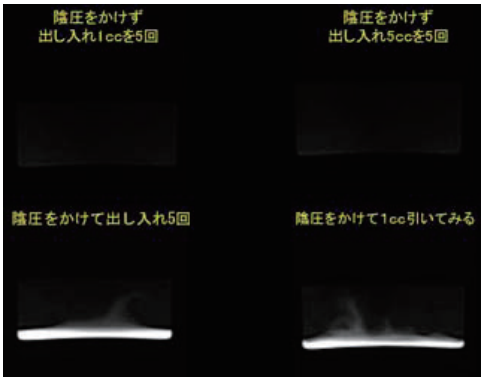

Fig.3　陰圧が生じた場合

8-037 拡散強調 MRI 画像の画素値を用いた前立腺癌の客観的局在診断について

○深田 尚洋[1)]、澤 和宏[1)]、根本 良介[2)]、松末 英司[3)]、前田 和俊[4)]、岡村 章仁[1)]、荒尾 信一[5)]
1）鳥取県立中央病院 中央放射線室、2）同 泌尿器科、3）同 放射線科、4）同 中央検査室、
5）川崎医療短期大学 放射線技術学科

【背景】

前立腺癌はT2強調画像で低信号、拡散強調画像（DWI）で高信号、ADC MAP では低信号で描出されるものが多く、これらを組み合わせて読影すれば検出能が向上すると報告されている。

ADC 値は非癌部よりも癌部で有意に低く、オーバーラップが存在するため鑑別は困難であり、判定の再現性の問題点がある。

【目的】

そこで拡散強調画像（b = 0, b = 1500, ADC map）の画素値を用いた客観的手法で癌部と非癌部を判別することを目的とする。

【方法】

使用機器は1.5T MRI（signa HDx GE Health care）8チャンネル－フェイスドアレイコイル（TORSO コイル）撮影条件は 拡散強調画像（DWI）TR 5000, TE 82.9（Minimum）、b value 0, 1500 S/m^2 FOV36 ㎝、matrix128x128 slice thickness 3.5 ㎜/0.5 ㎜

Scan Time 2：30

DWI の癌部、非癌部の ROI 測定・前立腺の摘出標本と対比しながら、T2強調画像を参考に癌部50 領域、非癌部227領域に ROI を配置し、平均画素値を測定した。画像は、当院の倫理委員会を通し、許可を頂き、掲載させて頂いている画像です。

DWI（b = 0）、DWI（b = 1500）は筋組織との比をとりました。nDWI（b = 0）、nDWI（b = 1500）

ADC map, nDWI（b = 0）、nDWI（b = 1500）のそれぞれ単独およびこれらを組み合わせて線形判別分析を適用した場合の ROC 曲線下の面積（Az）を用いて診断能を評価した。※ROC解析ソフトにROCKIT（シカゴ大学）を使用した。対象症例は15症例で、径8 ㎜以下の癌は検出されないため除外した。

【結果】

癌部（n = 50）と非癌部（n = 227）間に有意差（P < 0.0001）があるが、オーバーラップが存在する。

ADC 値と nDWI（b = 1500）の線形判別分析感度：94％、特異度：91.2％、的中率：91.7％でした。

癌検出能の ROC 解析による比較 ADC 値、b1500 の DWI と筋組織の比、b0の DWI 拡散強調画像と筋組織の比、単独での検出能は、ROC 曲下の面積では、nDWI（b = 1500）（Az：0.87）、ADC 値（Az：0.82）、nDWI（b = 0）（Az:0.61）の順に高かった。nDWI（b = 0）における検出能が高くなかった要因としては、癌部は、低信号域として検出が可能であるが、低信号を示しうる肥大症例や内腺部も含まれているため、検出能が低下した可能性が考えられる。

今回の検討で、ADC 値と b1500の DWI と筋組織の比を組み合わせることによって、検出能が、Az:0.97と格段に上昇していた。

【結語】

前立腺の癌領域と非癌領域の判別において、ADC 値と拡散強調画像の画素値を組み合わせて客観的に判別する本法の診断精度は高く、生検適応を決定するツールとして非常に有用である。

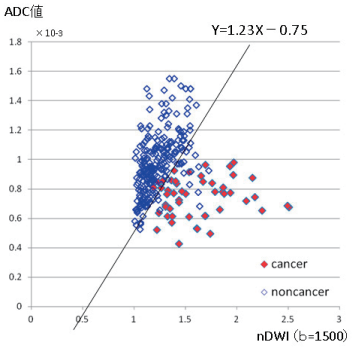

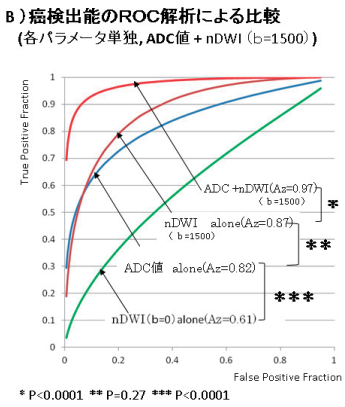

（Fig5）
A）感度: 94%, 特異度: 91.2%,
的中率: 91.7%

B）ADC 値+ nDWI（b=1500）: Az 0.97
nDWI（b=1500）: Az 0.87
ADC : Az 0.82
nDWI（b=0）: Az 0.61